

IMPLANT TRIBUNE

Tissue Engineering vereinfacht Operation

Das gewonnene Gewebe kann ein Trauma verhindern.

von *DDr. Ralf Luckey, Deutschland*

HANNOVER – Tissue Engineering ist ein jüngerer Verfahren, mit dem Transplantate der Mundschleimhaut und des Kieferknochens gezüchtet werden können. Als Grundlage der autologen Transplantate, die für oralchirurgische Eingriffe verwendet werden können, dienen körpereigene Zellen.

In der Mitte der 1980er-Jahre sind von einer Vielzahl von klinisch und wissenschaftlich orientierten Forschergruppen humane Knochenzellen (Osteoblasten) reproduzierbar isoliert und kultiviert worden. In den 90er-Jahren wurden gleichzeitig mit dem Aufkommen des Tissue Engineering dann verstärkt Knochenzellen in Kombination mit Trägermaterialien

Oral Bone (BioTissueTechnologies GmbH, Freiburg im Breisgau). Die Patienten/-innen müssen sich zur Züchtung ca. 500ml Eigenblut entnehmen lassen. Zur ausreichenden Gewinnung der benötigten Kambiumzellen wird ein ca. 1cm² großes Periostbiopsat aus der Kieferwinkelregion entnommen. BioSeed®-Oral Bone steht nach ca. siebeneinhalb Wochen zur Verfügung und ist nach Fertigstellung 48 Stunden haltbar.

Ein Fallbeispiel unter Langzeitbeobachtung

Eine beidseitige Sinusbodenelevation mit simultaner Implantatnavigation unter Verwendung von vitalem autogenem Transplantat aus Perioststellen. Überprüfung des Strukturverlusts

Behandlungsplanung

Voraussetzung für eine erfolgreiche Osseointegration der Implantate sind die Restknochenhöhe von mindestens 4mm, deren stabile Lage im Knochen und eine belastungsfreie Einheilzeit. Daraus ergeben sich verschiedene Anforderungen: Bezüglich

Gehbehinderung über einen längeren Zeitraum) war für die Patientin indiskutabel. Außerdem bestanden phobische Vorbehalte gegenüber einer Entnahmeoperation am Becken. Aufgrund des großen Zeitvorteils des einzeitigen Eingriffs entschied sich die Patientin für den Sinuslift mit

Ätiologie und Prognose

Die in der Risikoauflärung zu erwähnenden Komplikationen, wie Totalverlust von Transplantat und Implantat, die beim zweizeitigen Vorgehen nicht eintreten können, sind gegenüber dem verkürzten Zeitaufwand bis zur prothetischen Versorgung und dem nicht notwendigen zweiten chirurgischen Eingriff abzuwägen.

Behandlungsablauf

Zunächst erfolgte die Simulation des möglichen Behandlungsergebnisses nach Wax-up und Schienenherstellung mittels Computertomografie und Navigation. Dadurch war es möglich, das prospektive Ergebnis vor Behandlungsbeginn abzuschätzen

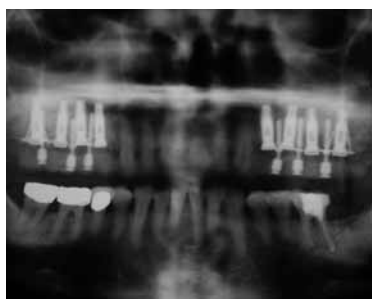

Abb. 3: Postoperative Röntgenkontrolle mittels Orthopantomogramm (OPG) mit Bonechips Implantaten SIS-Platte und Übergangsimplantaten, auf denen das intraoperativ inserierte PV fixiert wurde. Als typischer Befund ist beim postoperativen Kontroll-OPG der augmentierte Bereich nur schwach darstellbar und der Kieferhöhlenboden noch eindeutig abgrenzbar.



Abb. 4: Okklusalanalyse der Bisschiene mit Navigationsbogen.



Abb. 5: Seitenansicht der 3-D-Simulation im I. Quadranten.




Abb. 6: Seitenansicht der 3-D-Simulation im II. Quadranten.



Abb. 7: Blick von kranial in die Kieferhöhle in der 3-D-Darstellung.

der Knochenchips nach zwei Jahren und vier Jahren mittels eines 3-D-generierten Bildes des Oberkiefers. Das Orthopantomogramm (OPG) zeigte in Regio 14 bis 17 und 24 bis 27 ein reduziertes Knochenangebot in vertikaler Dimension.

Diagnose

Es handelt sich um eine beidseitige Freiendsituation, Oberkiefer Klasse IIa, Angel Klasse I, Relation bei geringfügig reduziertem Vertikalabstand von -2mm.

der Vorgehensweise muss man zwei Gruppen unterscheiden – bei einer verbleibenden Knochenhöhe von mehr als 4mm ist es in der Regel auch bei dem weichen Oberkieferknochen noch möglich, das Implantat stabil einzubringen. Das Knochenangebot in unserem Behandlungsfall war jedoch deutlich reduziert, mit einer Restknochenhöhe von ca. 4mm ist eine Sinusbodenelevation mit Knochentransplantation unumgänglich. Die Entnahme von Beckenspongiosa mit den üblichen Folgen (Schmerzen und

simultaner Implantation von jeweils 4 Implantaten in Regio 14 bis 17 und 24 bis 27. Um eine stabile implantologische Versorgung zu gewährleisten, war eine Transplantation mit BioSeed®-Oral Bone vorgesehen. Weil die Patientin in der Einheilzeit von 9 bis 12 Monaten auf keinen Fall eine herausnehmbare Versorgung akzeptieren wollte, mussten zudem temporäre Implantate (IPI) in Regio 15, 16, 17 und 25, 26 bis 27 inseriert werden, die dann mit einem Langzeitprovisorium versorgt werden sollten.

(Backward Planning). Dieses sogenannte Top-Down-Treatment gilt insbesondere für die präimplantatprothetisch-chirurgischen Augmentationsmaßnahmen zur Wiederherstellung ausreichender Knochenstrukturen, um die Implantate in die prothetisch optimale Position integrieren zu können. Die notwendigen Implantatpositionen wurden am 3-D-Modell geplant und diese Position konnte mittels der Navigationsschablone auf den OP-Situs

lien zur biotechnologischen Herstellung von Hartgewebe untersucht mit dem Ziel, eine alternative Methode zur autologen Knochentransplantation zu etablieren.¹⁻⁶ Das erste in Europa im Jahr 2001 als Medizinprodukt zugelassene laborgezüchtete Knochentransplantat ist BioSeed®-

ANZEIGE

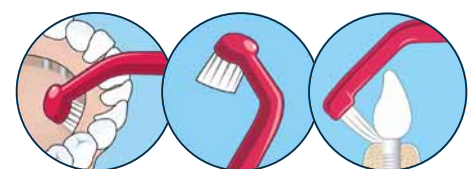
Professionelle Implantatpflege



„Es werden jedes Jahr mehr als 5 Mio. Implantate weltweit gesetzt.“



TePe Implant Care™



www.tepe.com/implantcare

1:1 übertragen werden. Für die Kultivierung der autogenen Zellen wurde zunächst ein 1cm² großes Periostbiopsat am rechten Unterkieferwinkel entnommen. Zur weiteren Kultivierung der Zellen wurde der Patientin Vollblut entnommen, dabei ist die Menge des entnommenen Blutes abhängig von der Anzahl der Chips. In diesem Fall sollten 40 Chips gezüchtet werden, je Kieferhälfte 20 Chips. Acht Wochen nach Kultivierung stand der gezüchtete Knochen zur Transplantation zur Verfügung. Nach Kieferkammchnitt mit Entlastungsinzisionen distal vom Zahn 25 bzw. 15 und den Tuberalregionen wurde der Kieferknochen beidseitig in Regio 14 bis 17 und 24 bis 27 nacheinander dargestellt. Die Applikation der Chips erfolgte mit einer anatomischen Pinzette in

molog verwachsen und liegen spaltfrei an den Implantatgewinden an. Es gibt keinerlei Anzei-

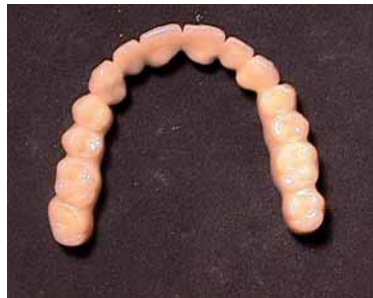

Abb. 8: Okklusalanzeige LZ-PV.

chen einer Resorption nach zwei und vier Jahren.

Diskussion

Die Sinusliftoperation ist ein standardisiertes Operationsverfahren, das sich in den vergangenen zehn Jahren als Routineeingriff zur knöchernen Augmentierung des atrophischen Oberkie-

narkose ist ein stationärer Klinikaufenthalt von drei Tagen nötig. Postoperativ muss die Entnahme-

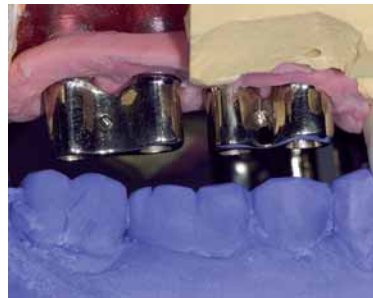

Abb. 9: Modellsituation mit verblockten und Horizontalverschraubungen, Primärteleskopen im I. Quadranten nach dem Registrat.

stelle durch den Einsatz von Krücken beim Gehen für ca. zehn Tage entlastet werden. Die Kosten dieser Vorgehensweise liegen bei ca. 6.000 Euro. Die Möglichkeit, mithilfe autologen vitalen Knochenzellmaterials aus Kambium-

Rahmen der Implantation eingesetzt werden kann. Diese systembedingte Pause von zwei Mona-

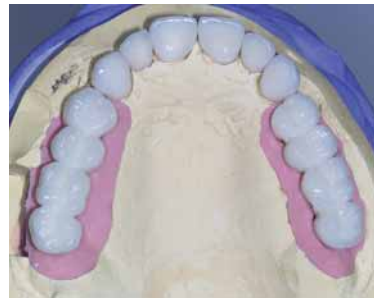

Abb. 10: Prothetik auf dem Modell.

ten, in denen der Knochen gezüchtet wird, ist sicherlich ein Nachteil gegenüber den etablierten Verfahren der enorale Knochenentnahme. Die Kosten dieses Verfahrens sind vergleichsweise hoch, abhängig von der Menge der gezüchteten Bone-Chips, und verursachen bei einem beidseitigen Sinuslift Kosten in Höhe von

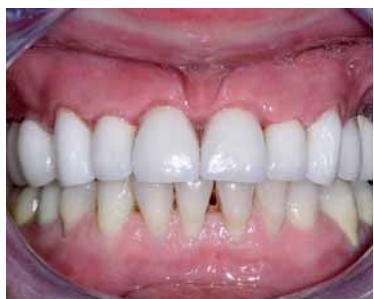

Abb. 11: Situation nach Fertigstellung in der Frontalanzeige in situ.

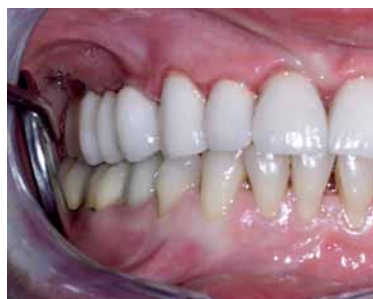

Abb. 12: Situation nach Fertigstellung, Seitenansicht rechts.

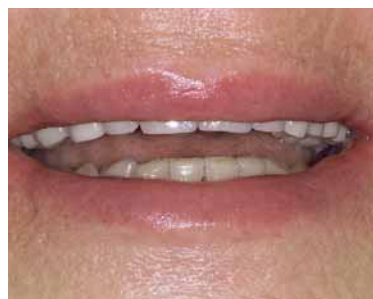

Abb. 13: Situation nach Fertigstellung, Lippenbild.



Abb. 14: Situation nach Fertigstellung, en face.

die vorbereiteten Hohlräume der Kieferhöhle. Dann erfolgte die navigierte Implantation von jeweils vier Implantaten (Länge 15 mm, Durchmesser 3,75 mm, Osseotite 3i Implant Innovation) und drei Übergangsimplantaten (IPI Nobel Biocare, Länge 14 mm, Durchmesser 1,2 mm). Danach wurden die Bone-Chips zirkulär um die Implantate angelagert. Die Implantate 25 bis 27 sowie 16 und 17 wurden mittels einer SIS-Platte (Mondeal) im Sinne einer Osteosyntheseplatte mit vier 12mm langen Schrauben nach dem sogenannten Göttinger Satellitenmodell fixiert, um eine zusätzliche Primärstabilität und sichere Einheilung der Implantate zu gewährleisten. Abschließend wurde die provisorische Kunststoffbrücke auf den sechs IPIs und den sechs Frontzähnen von 17 bis 27 mit Improvizement (provisorischer eugenolfreier Acrylzement, Nobel Biocare) zementiert. Nach achtmonatiger Einheildauer erfolgte die Implantatfreilegung und die Entfernung der SIS-Platten und IPIs. Auf dem Meistermodell wurden sodann teleskopierend abnehmbare Brücken mit sekundärer palatinaler Verschraubung angefertigt sowie in der Front sechs Vollkeramik-Cercon-Einzelkronen. In den darauf folgenden Behandlungssitzungen wurden Gerüstanprobe und Rohbrandanprobe durchgeführt, bevor in der definitiven Behandlungssitzung die Restaurationen eingegliedert wurden.

fers bei Insertion enossaler Implantate zur prothetischen Rehabilitation etabliert hat. Der durch Zahnverlust, Atrophie, Resorption oder Trauma in seiner Höhe und Breite reduzierte Kieferkamm kann durch einen Knochentransfer mit autologem Knochen aus unterschiedlichen enorale oder extraorale Spenderregionen rekonstruiert werden. Hierfür sind zahlreiche Therapieverfahren entwickelt worden, vom Verfahren der Osteosynthese, dem Prinzip der gesteuerten Knochenregeneration mit gewebebrennenden Membranen, dem Bone-Splittingverfahren, der Distraktionsosteogenese für den vertikalen Aufbau des Alveolarfortsatzes bis hin zur Einlagerungsplastik im Bereich der posterioren Maxilla. Die Behandler/-innen verfügen somit für nahezu jede Indikation über ein adäquates Therapieverfahren. Dort, wo der Entnahme von autologem Knochen aus einer Spenderregion ein modernes, weniger invasives Verfahren gegenübergestellt werden kann, mit dem ohne Knochentransfer aus einer Spenderregion gleichfalls ein für die Implantologie ausreichendes Knochenlager generiert werden kann, sollte diesem Verfahren der Vorzug gegeben werden. Für die posteriore Maxilla steht mit dem Verfahren des Tissue Engineerings autologes, osteogenes Material zur Verfügung, das minimalinvasiven Grundsätzen entspricht. Der von Biotissue für den jeweiligen Patienten gezüchtete Zellverbund enthält pro Chip – so groß wie eine 1-Cent-Münze – etwa 1,5 Millionen osteoinduktiver Zellen.

zellen osteoinduktiven Knochen zu generieren, ist eine inzwischen in unserer Praxisklinik etablierte Methode, weil er eine hohe knochenähnliche Struktur hat, sich locker anlagert, formstabil ist

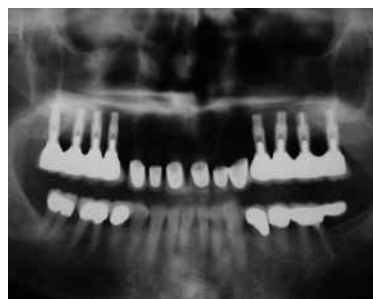

Abb. 15: Röntgenkontrolle im OPG nach Eingliederung der teleskopierenden Brücken und Cercon-Kronen nach acht Monaten. Deutlich erkennbare Zunahme der röntgenologischen Verschattung als Hinweis auf die knöcherne Regeneration im Bereich des Sinusaugmentats mittels Bone Chips.

und interkonnektierende Bereiche bildet, sodass die notwendige Angionese und die begleitende Osteogenese im gewünschten Maße durch das gezüchtete Augmentat stattfinden können. Dies konnte eindrucksvoll durch die CT-Nachuntersuchungen belegt werden. Zudem zeigen die Histologien allesamt gute Ergebnisse. Der neugebildete Geflechtknochen weist typische Merkmale eines spongiösen Knochens auf. Das Polymervlies resorbiert nach 180 Tagen vollständig. Die Histologien zeigen außerdem, dass sich der neugebildete Knochen direkt an den bestehenden lamellären Knochen anschließt. Womit sich das Züchtungsaugmentat perfekt in den Kieferknochen integriert.^{8,9} Zu berücksichtigen ist bei dieser Methode, dass ein kleiner Eingriff am Kieferwinkel notwendig ist, um die Periosthaut zu entnehmen. Es folgt die zweiwöchige Züchtungsphase, bevor das Knochenzellmaterial im

ca. 8.000 Euro. Generell stehen als Alternativen zum Knochenaufbau noch die enorale Entnahme an Kinn oder Kieferwinkel zur Verfügung. Da die enorale Entnahmepotenziale im reduzierten



Abb. 16: 3-D-Darstellung des Sinuslifts mittels Robodent, Navigation im II. Quadranten.

Restknochen (4mm) bei beidseitiger Freundsituation nicht ausreichen, stellen sie im hier geschilderten Fall keine Alternative dar, genauso wenig wie die reine Anwendung von Knochenersatzmaterial auf xenogener (Bio-Oss, Fa. Geistlich) oder alloplastischer (Biogran, BIOMET 3i) Basis. Bei den Indikationen, bei denen diese Alternativen nutzbar sind - wie beispielsweise der reduzierte Restknochen von 8mm beim einseitigen Sinuslift - kann mit Knochenersatzmaterial und enorale Knochen teilweise auch in Kombination gearbeitet werden. Die Kosten sind bei dieser Variante erheblich geringer und liegen in einer Größenordnung von ca. 2.000 Euro. Zudem entsteht hier kein Zeitverlust wie bei der Knochenzüchtung. In diesen Fällen sollte der klinisch erfolgreich dokumentierten Verwendung von Knochenersatzmaterial und enorale Knochenentnahme der Vorzug gegeben werden. Die Versorgung kann direkt erfolgen.

In dem hier gezeigten Fall kann die Zweitoperation am Sinus vermieden werden und zum

anderen wird gleichzeitig eine Zeiteinsparung von drei Monaten erreicht. So kann die Sinusliftoperation von einem zeitraubenden und recht traumatischen Eingriff (zweiphasig) zu einem atraumatischen und zeitsparenden Operationsverfahren gewandelt werden. Der behandlerische und finanzielle Mehraufwand der Implantatnavigation führt zu einer nachweislichen Effizienzsteigerung der Achsoptimierung und damit zu einer optimaleren prothetischen Versorgung im Besonderen bei der Freundsituation von Regio 14 bis 17 bzw. 24 bis 27 und rechtfertigt nach den Ergebnissen der retrospektiven Studie von Luckey et al. 2006 die routinemäßige Einsetzbarkeit des Navigationssystems Robodent®. Bei den kleinen Schalllücken und unter Kenntnis der anatomischen Besonderheiten in der Oberkieferprämolarenregion ist die Navigation, wie auch die Ergebnisse der retrospektiven Studie von Luckey et al. 2006 zeigen, nicht erforderlich.¹⁰ Conditio sine qua non für einen routinemäßigen Einsatz bei der subantralen Augmentierung mit vitalem autogenem Transplantat aus Periostzellen ist aber der Erhalt dieser Strukturen über einen langen Zeitraum. Die CT-Nachuntersuchung des eingebrachten autologen vitalen Knochenzellmaterials zeigt nach vier Jahren stabile Verhältnisse. Damit zeigt dieses moderne Verfahren der Biotechnologie einen für den Patienten wenig belastenden Knochenaufbau auf, das insbesondere im Bereich der atrophien

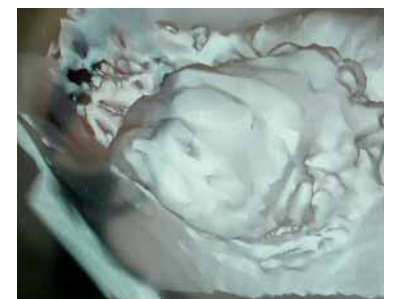

Abb. 17: 3-D-Darstellung der Augmentierung mit BioSeed®-Oral Bone

Maxilla beim Sinuslift-Verfahren erfolgreich angewendet werden kann. **II**

Die Literaturliste kann unter www.dental-tribune.com/articles/index/scope/specialities eingesehen werden. Der gekürzte Artikel erschien zuerst im „Oralchirurgie Journal“ 4/2009, Nachdruck mit freundlicher Genehmigung der Oemus Media AG.

Schlussbefund

Sechs Monate nach Eingliederung der Restaurationen stellten sich die periimplantären Verhältnisse klinisch als unauffällig dar. Die postoperativen CT-Bilder zeigten nach zwei und vier Jahren einen stabilen ausgereiften Knochen beidseitig in der Kieferhöhle. Die Bone-Chips sind ho-



Kontakt

DDr. Ralf Luckey
 Richard-Wagner-Str. 28
 30177 Hannover
 Deutschland
 Tel.: +49 511 665020
 Fax: +49 511 665022
 info@implantatzentrum-hannover.de
www.implantatzentrum-hannover.de