

# IMPLANT TRIBUNE

## Implantieren mit GPS

### Ein Praxiskonzept am Beispiel einer Gesamtrehabilitation

Von Dr. Dr. Ralf Luckey M.Sc.



Dr. Dr. Ralf Luckey M.Sc. ist Beratungsarzt des Deutschen Zentrums für orale Implantologie e. V. (DZOI).

**HANNOVER** – Neben der Systemarchitektur stellt folgender Artikel das Konzept und die Realisierung einer Implantatversorgung mit dem RoboDent-Navigationssystem vor. Dabei wird die Praktikabilität des entwickelten Verfahrens gezeigt.

Das Navigationssystem RoboDent wurde im Rahmen umfangreicher Forschungsarbeiten an der Berliner Universitätsklinik Charité, in der Arbeitsgruppe von Prof. Dr. Tim Lüth und Prof. Dr. Dr. Jürgen Bier, entwickelt. RoboDent wurde speziell für die Dentalchirurgie geschaffen und stellt daher auch keine wie auch immer geartete Modifikation eines bereits vorhandenen Systems dar. Es ist ein in sich ge-

Durch eine dreidimensionale Rekonstruktion der Schädelssituation eines Patienten mithilfe der Computertomografie ist der Implantologe in der Lage, Implantate in der idealen Achsenstellung in den dafür anatomisch günstigsten Ort zu berechnen. Dabei steht und fällt die Navigation mit der Genauigkeit der Navigationsschiene, die vom Labor nach einem Wax-up angefertigt wird und die der Patient während der CT-Aufnahmen trägt. Die richtige Position der Navigationsschiene muss exakt eingehalten werden und im operativen situ jederzeit reproduzierbar sein. Bei dem anschließenden chirurgischen Eingriff zeigt das System dem Behandler in Echtzeit an, ob die Präparation des Implantatalters auch in der vorher festgelegten Position erfolgt. Ein zentrales Problem in der Implantologie ist immer das mehr oder weniger große Knochendefizit. In der Praxis gilt es demnach, bei reduziertem Knochenvolumen eine optimale Implantatposition und Achse zu bewerkstel-

auf den Temporärimplantaten (IPI) verankerte langzeitprovisorische Zahnersatz, bei genauer Umsetzung einer präoperativ durchgeführten Planung, schon vor der eigentlichen Behandlung angefertigt wird und sich direkt nach der Operation eingliedern lässt. Das erlaubt dem Patienten, in der Einheilphase der definitiven Implantate auf herausnehmbaren Zahnersatz verzichten zu können. In diesem Bereich zeigen die computerunterstützten Verfahren dem Implantologen neue Wege in der täglichen Praxis auf.

Der Verlockung, das Navigationssystem eo ipso bei allen implantologischen Eingriffen einzusetzen und es flächendeckend zu propagieren, sollte man widerstehen. Der Einsatz ist hauptsächlich in komplexen Fällen wie in dem folgenden Fallbericht mit vielen inserierten Implantaten sinnvoll.

Die Implantat-Navigation soll auch nicht die kaum noch steigere Überlebensrate (98%)



## DZOI exclusive

hier nicht weiter vertieft werden können.

Nur soviel: Der Spruch use it or lose it (nutze es oder verliere es) gilt nicht nur für die geistigen Fähigkeiten oder die Muskulatur, auch Knochengewebe braucht ein gewisses Maß an Belastung, um nicht zu verkümmern. Verloren gegangene Zähne führen zu Knochenschwund – Sofortimplantate können ihn aufhalten. Eine solche Sofortimplantation hat den Vorteil, dass die Strukturen von Knochen und Weichgewebe erhalten bleiben. Das Implantat wird in diesem Fall unmittelbar nach der Extraktion in die Umgebung des bestehenden Zahnfaches eingepflanzt.

Zunächst erfolgte die präimplantologische Planung. Dazu wurden aus der Datenbank des RoboDent-Planungsprogrammes die zu verwendenden Implantate der Firma 3i und die IPI der Firma Brånemark ausgewählt. Die Planung erfolgte nicht nur aus prothetischer Sicht, sondern auch unter Beachtung aller chirurgischen und anatomischen Kriterien. Eine besondere Erleichterung bei der Planung wie auch bei der eigentlichen Operation ist das automatisch berechnete 3-D-Modell des Patientenkiefers. Dieses Modell kann am Monitor des Navigationssystems durch einen speziellen Steuerball intuitiv und komfortabel bewegt werden. Das System vermittelt so den Eindruck, den Patientenkiefer quasi in der Hand zu halten und von allen Seiten betrachten zu können.

Die geplanten Bohrungen der IPI wurden am Modell navigiert implantiert. Dazu wurde

die im Vorfeld schon gefertigte Schiene mit Navigationsbogen auf das Modell aufgesetzt und das Winkelstück mit dem sogenannten Tracker versehen. Das Navigationssystem erlaubt dann die freie Führung des Instrumentes zur Behandlung und damit die Übertragung der präoperativen Planung auf den operativen Eingriff.

Nachdem das Modell mit den IPI versorgt war, konnte der Zahntechniker das metallgetragene Langzeitprovisorium schon vor der OP herstellen.

In der Operation entfernten wir Step by Step die gelockerten Zähne, wobei exakt auf die Schonung der umliegenden Knochenstrukturen, vor allem der noch vorhandenen vestibulären Knochenlamellen im koronalen Bereich geachtet wurde. Die Entfernung erfolgte daher ausschließlich mit Mikroskalpell und Periotom, um die Desmodontalfasern bis zum Apex zu lösen. Die Alveolen wurden mithilfe von Küretten degranuliert und maschinell mit Rosenbohrern aufbereitet, um gleichzeitig

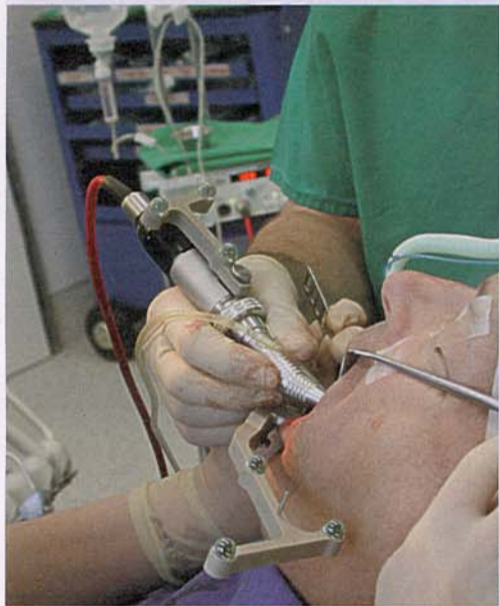

Abb. 1: Navigationshandstück.

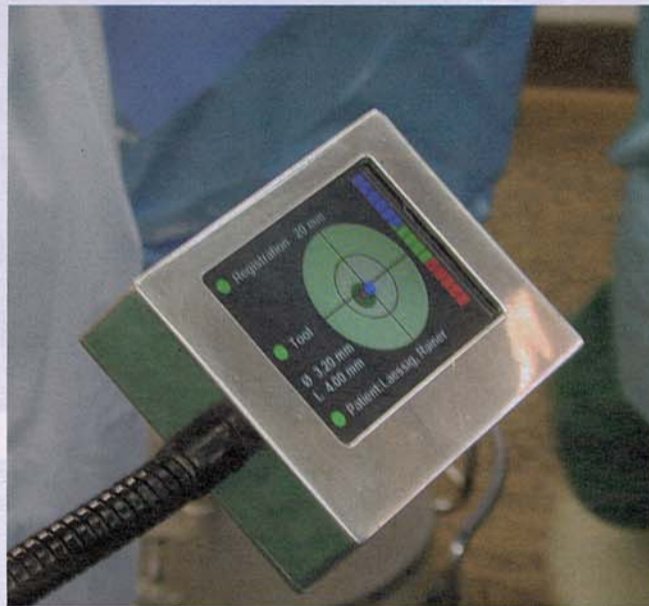


Abb. 2: Zielmonitor.

schlossenes und hochintegriertes Behandlungssystem. Während der eigentlichen Operation ist keinerlei Systembedienung erforderlich. Das Navigationssystem erkennt automatisch die Länge des eingespannten Bohrers und identifiziert selbstständig das gerade zu bohrende Implantat. Auch die Zuordnung zu den medizinischen Bilddaten und die für eine hohe Präzision erforderliche Kalibrierung des Systems, die sogenannte Registrierung, erfolgt vollkommen automatisch. Durch diese Automatik wird die Sicherheit und Genauigkeit des Systems deutlich erhöht, das Risiko der Fehlbedienung durch den Anwender wird minimiert.

ligen und auch bei komplexen, schwierig gelagerten Fällen eine der idealen Wax-up entsprechenden, optimale Zuordnung der Implantatpfeilereinheiten möglich zu machen. Hier hilft das Navigationssystem, in dem es eine nichtinvasive Kontrolle über die Volumensituation des Knochens bietet.

Das Ziel des Einsatzes von computerunterstützten Behandlungssystemen ist es, in der dentalen Implantologie die optimale Stabilität der Implantate, der Schutz sensibler Strukturen wie Nervenbündel und Kieferhöhlen und die Verringerung des Patienten traumas zu ermöglichen. Weiterhin ist es möglich, dass der

von Implantaten erhöhen, sondern am funktionellen und ästhetischen Langzeitergebnis ausgemacht werden.

### Falldarstellung

Bei dem vorliegenden Fall handelt es sich um einen 60-jährigen Patienten, der nach einer halbjährlichen parodontalprophylaktischen Vorbehandlung in unserer Praxis in Intubationsnarkose operiert und anschließend zwei Tage stationär aufgenommen wurde.

Es wurden mehrere Bereiche der Implantation wie Sofortimplantation und Sinusbodenelevation mit simultaner Implantation durchgeführt, die

ANZEIGE

**FLEXI**  
Über Hirnforschung belegt:  
- Compliance ist, wenn's den Patienten Spaß macht

Tandex GmbH  
24941 Flensburg  
Telefon: 0461 4807980

**TANDEX**  
keeps you smiling

die Blutung aus dem osteoinduktiv wirksamen spongösen Markräumen anzuregen.

Die Implantatbohrungen, d.h. die der IPI und der definitiven Implantate, wurden navigiert durchgeführt. Dieses erfolgte durch lagerfassende Sensoren, die sich am Navigationsbogen und am Winkelstück befinden und die genaue Lage von Instrument und Patient im Raum erfassen. Visuelle und akustische Sig-

nale verdeutlichten dabei die Lage des Instrumentes relativ zu den Bilddaten des Patienten und den in der Planung festgelegten Zielgeometrien. Die Lage der Sensoren wurde von einer Navigationskamera permanent durch Infrarotstrahlen abgelesen. Ähnlich der Wirkungsweise der menschlichen Augen werden diese Reflektionsprismen von zwei Infrarotkameras beobachtet und durch Stereovision die räumliche Lage exakt bestimmt. Es befinden sich dabei keine zusätz-

lichen Kabel am Patienten oder Instrument, dadurch wurde die intraoperative Handhabung wesentlich erleichtert. Intraoperativ wurden die Abweichung zwischen Instrument und geplanter Achse mit einer Genauigkeit im Zehntel-Millimeter-Bereich angezeigt und bei Bedarf dokumentiert. Um das Instrument in die geplante Zielachse zu führen, wird die Behandlungssituation an einem Hauptmonitor sowie an einem eigens hierfür entwickelten, schwenkbaren Minidisplay dar-

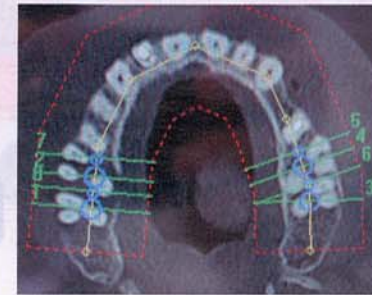


Abb. 3: 2-D-Aufsicht mit virtueller Implantatpositionierung.

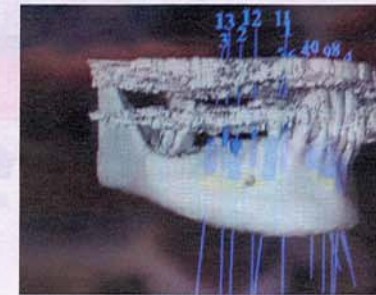


Abb. 4: 3-D-Rekonstruktion UK mit virtueller Implantatplanung.

gestellt. Dieses Minidisplay lässt sich direkt neben dem Patientenmund anordnen, sodass die Situation durch geringe Änderungen des Blickwinkels erfasst wird. Der operative Eingriff kann ohne Störungen – etwa durch Akkomodationsleistungen des Auges oder Kopfbewegungen – durchgeführt werden. Ist die geplante Bohrtiefe erreicht, wurde man durch ein akustisches Signal darauf hingewiesen.

Im Anschluss an alle durchzuführenden chirurgischen Maßnahmen wurde das metallgetragene Langzeitprovisorium eingesetzt und mit einem provisorischen Zement (Improv, Fa. Nobel Biocare) befestigt. Somit konnte der Patient noch am gleichen Tag mit einem fest eingegliederten Zahnersatz unsere Praxis verlassen.

## Fazit

Die bessere Ausnutzung des vorhandenen Knochens, die

bessere Implantatstellung und letztendlich die Vorausplanung der provisorischen Suprakonstruktion und Eingliederung eines passenden Provisoriums direkt nach der Implantation zeigen den Erfolg der navigierten Implantation auf. Damit wird die navigierte Implantation mit dreidimensionaler Diagnostik zum „State of the Art“ bei komplexen Fällen. ■

## Teilnahme am Jubiläumskongress 2010 sichern!

# „20 Jahre DZOI“

Diesen Termin sollten sich alle vormerken: Vom 11. bis 12. Juni 2010 feiert das DZOI sein 20-jähriges Bestehen mit einer herausragenden Veranstaltung in Lindau am Bodensee. Ganz nach der DZOI Maxime „Vom Praktiker für den Praktiker“ werden diese Tage im Zeichen der Implantologie stehen: Hochkarätige Referenten aus der Wissenschaft treffen auf die erfahrensten Praktiker unseres Landes. In diesem Spannungsfeld stehen interessante Diskurse, neue Ansätze und viele Anregungen auf der Tagesordnung. Schon jetzt sollten sich alle anmelden, die dieses Highlight nicht verpassen möch-

ten. Der Programm-Flyer kann unter [www.dzoi.de](http://www.dzoi.de), Rubrik „Aktuelles“, im „Service für Zahnärzte“ eingesehen werden. Auch das Rahmenprogramm hält einige Höhepunkte bereit. Es beinhaltet unter anderem einen Festakt im alten Rathaus und einen Galaabend mit Festball im Hotel Bayerischer Hof. Eine Bootstour auf dem Bodensee und eine Stadtbesichtigung tragen zur Entspannung bei und sind für Mitglieder kostenlos.

Kongressanmeldung:  
**Oemus Media AG**  
[event@oemus-media.de](mailto:event@oemus-media.de)  
Tel.: 05 41/4 84 74-3 08



## Weitere Informationen:

**Ralf Luckey,**  
**Dr. med. dent. Dr. h. c.,**  
**M.Sc. Implantologie**  
DIG – Diagnostikzentrum  
für Implantologie und  
Gesichtsästhetik  
Richard-Wagner-Straße 28  
30177 Hannover  
[info@implantatzentrum-hannover.de](mailto:info@implantatzentrum-hannover.de)